Aus dem Pathologischen Institut der Universitæt Basel
Vorsteher: Prof. Dr. A. WERTHEMANN

Zur Frage der Genese der Aneurysmen des Circulus Arteriosus Willisi.

Mitteilung von 20 Sektionsfällen der pathologischen Anstalt Basel.

Inaugural-Dissertation

zur Erlangung der Doktorwürde
der medizinischen Fakultät der Universität Basel

vorgelegt von

VERONIKA PIRNITZER

aus BUDAPEST

BASEL 1939

Imprimerie A. Knecht - Mulhouse

Aus dem Pathologischen Institut der Universitæt Basel
Vorsteher: Prof. Dr. A. WERTHEMANN

Zur Frage der Genese der Aneurysmen des Circulus Arteriosus Willisi.

Mitteilung von 20 Sektionsfällen der pathologischen Anstalt Basel.



Inaugural-Dissertation

zur Erlangung der Doktorwürde
der medizinischen Fakultät der Universität Basel

vorgelegt von

VERONIKA PIRNITZER

aus BUDAPEST

BASEL 1939

Imprimerie A. Knecht - Mulhouse

Genehmigt von der Medizinischen Fakultät Basel auf Antrag von Prof. Dr. A. WERTHEMANN.

Tag der Promotion: 27. Februar 1939.

R. UNIV. BIBLIOTHEEK LEIDEN

Aneurysmenbildung an basalen Hirngefässen ist ein für den Pathologen verhältnismässig häufiger Befund. Die klinische Diagnose bietet grosse Schwierigkeiten, da das Aneurysma meist bis zum Platzen symptomlos verläuft und die Erscheinungen bei erfolgter Blutung grosse Aehnlichkeit mit einer gewöhnlichen Apoplexie oder einer Pachymeningitis haemorrhagica interna aufweisen. Dieser Umstand ist für den Pathologen insoferne von Bedeutung, als die, für die Erforschung der Aethiologie oft sehr bedeutungsvolle Anamnese in der Mehrzahl der Fälle äusserst mangelhaft ist. Die Patienten werden fast immer in komatösem Zustand ins Krankenhaus eingeliefert. Der Arzt ist auf die spärlichen Angaben zufällig anwesender Angehöriger angewiesen. Besonders wenn es sich darum handelt, ein mehr oder weniger lang zurückliegendes Trauma zu eruieren, stösst man auf viele Hindernisse.

Weder das Alter der Patienten, noch ihre anamnestisch ermittelbare Lebensweise und vorhergegangene Krankheiten, ebensowenig die bei der Sektion erhobenen Befunde an den betroffenen Gefässbezirken oder übrigen Organen, lassen eine einheitliche Erklärung der Entstehung basaler Hirngefässaneurysmen zwanglos zu. Da Aneurysmen oft bei älteren Personen mit sklerotischen Gefässen gefunden wurden, hielten viele Autoren die durch die Sklerosierung herabgesetzte Elastizität und Widerstandskraft der Gefässe für die alleinige Ursache der Aneurysmenbildung. Doch fanden sich verhältnismässig häufig Aneurysmen an vollkommen zarten Hirngefässen, auch sind sehr junge Aneurysmenträger beschrieben worden, welche diese Auffassung widerlegten. Abrikosoff beschrieb ein Aneurysma cirsoideum der Arteria basilaris und der Arteriae communicantes posteriores bei einem 4 Tage alten Kinde. Am Pons Varoli fand sich ausserdem ein Knoten aus embryonaler Muskulatur (Pharynxmuskulatur?), welcher den Autor in der Annahme bestärkte, dass es sich auch bei den Aneurysmen um eine kongenitale Missbildung gehandelt habe.

Die Aneurysmen der basalen Hirnarterien nehmen insofern eine Ausnahmestellung ein, als nur ihre Genese der Forschung Schwierigkeiten entgegenstellt. Treten an anderen Arterien Aneurysmen auf, lässt sich ihre Aetiologie mit ziemlicher Genauigkeit verfolgen. Auch befinden sich an anderen Arterien keine so ausgesprochene Praedilektionsstellen für aneurysmatische Bildungen, wobei an dieser Stelle von der Besprechung der Aortenaneurysmen Abstand genommen wird, da diese bei vorliegenden Fällen in keiner Weise zu Vergleichszwecken herangezogen werden können.

Aneurysmenbildung ist so gut wie an allen Arterien beobachtet worden, besonders durch Arrosion, stumpfe Traumen, Zerrung, Stich- und Schussverletzung oder embolisch-mykotisch bei Endokarditiden. Es wurden auch Fälle von spontaner Aneurysmenbildung an grösseren Extremitätenarterien beschrieben, wobei starke Gefässschädigung durch Atherosklerose das auslösende Moment zu sein schien. In keinem anderen Gefässbzeirk aber entstehen Aneurysmen so oft, scheinbar ohne greifbaren Anlass, wie an den basalen Hirnarterien. Deshalb fällt es schwer, ihre Entstehung auf einen

einzelnen der heute bekannten ätiologischen Faktoren zurückzuführen. (Lues, Trauma, Atherosklerose, kongenitale Gefässwandschädigung und mykotisch-embolische Ursache.) Kein diesbezüglicher Versuch hat bisher zu einem befriedigenden Resultat geführt.

Schon der makroskopische Befund ist ein vielfältiger: Die Grösse der Aneurysmen schwankt von kaum Stecknadelkopf- bis über Kirschengrösse (1). Der Sitz kann an den Aa. vertebrales, der A. basilaris, an allen Gefässen des Circulus Willisi und deren Verzweigungen sein. Gemeinsam ist eine auffallende Bevorzugung der Teilungsstellen und Gefässabgänge.

Mikroskopisch ist oft, selbst bei beträchtlicher Grösse, keine entzündliche Alteration der Aneurysmawand nachweisbar. In vielen Fällen bestehen im Aneurysmabereich atheromatöse Einlagerungen jeden Grades bis zur vollkommenen Verkalkung. Ob diese Atherosklerose primär oder sekundär ist, lässt sich oft nicht entscheiden. Bei allgemeiner Sklerose, besonders der basalen Hirngefässe, kann man wohl annehmen, dass diese die Aneurysmenbildung begünstigt, wenn nicht gar veranlasst habe. Sind aber die basalen Hirngefässe bis auf die aneurysmatische Stelle zart, wie dies in vielen Fällen gefunden wurde, so müssen die dort vorhandenen Einlagerungen als sekundäre gewertet werden. Hierfür sprechen auch die Versuche von Ssolowjew: bei experimentellen Querrissen der Arterienintima und gleichzeitiger Cholesterinverfütterung lagert sich nur bei frisch entstandenen, nicht völlig verheilten Rissen Lipoid ab.

(1) Pick und Ellis untersuchten Hirnarterien mit einer Schüttelmethode und fanden, dass tödliche Haemorrhagien nur aus übermiliaren Aneurysmen entstünden. Doch ergaben neuere Untersuchungen von Beitzke, dass das Platzen von sand- bis hirsekorngrossen Aneurysmen auch relativ häufig ist.

Allerdings hat Thoma angenommen, dass gerade die noch makroskopisch unsichtbaren Anfänge der Atheromatose besonders günstige Bedingungen für die Aneurysmenbildung schaffen. Im Gegensatz zu dieser Auffassung steht die Tatsache, dass es an anderen Gefässbezirken hierfür keine Analogie gibt. Die Koronargefässe z. B., die besonders häufig sklerosieren, zeigen so gut wie niemals Aneurysmen, obwohl sie sich in Bezug auf Kaliber und Druckverhältnisse der umgebenden Gewebe gut mit den Arterien der Hirnbasis vergleichen lassen. Die wenigen im Schrifttum beschriebenen Fälle aneurysmatischer Ausbuchtungen der Koronararterien waren mykotischen Ursprungs bei ulzeröser Endokarditis. Bei diesen Betrachtungen erscheint es immer wahrscheinlicher, dass Mediadefekte kongenitaler Natur die hauptsächliche Disposition schaffen. Diese Ansicht wird vor allem von Busse, Forbus, Billroth, Navin und Williams, und Slany vertreten. Slany fand bei seinem Sektionsmaterial in 13 von 26 Fällen Anomalien des Circulus Willisi, Hypoplasie, Obliteration oder Aplasie bestimmter Gefässabschnitte, wodurch andere überbeansprucht wurden und Aneurysmen entwickelt hatten. Obwohl zahlreiche Fälle dieser Art bisher in der Literatur beschrieben worden sind, ist der Zusammenhang zwischen Gefässanomalie und Aneurysma oft nicht beachtet oder nicht klar erkannt worden. Die Aneurysmen sitzen hier, wie auch sonst, mit Vorliebe an Gefässteilungsstellen, wo es besonders

oft Medialücken gibt. Der Circulus Willisi entwickelt sich im Laufe der Antogenese aus einem primären Kapillarnetz. Der grösste Teil dieser Kapillaren wird später zurückgebildet und die Gefässanomalien des Circulus Willisi beruhen auf der Tatsache, dass nicht immer die gleichen Gefässabschnitte persistieren. Auch die Medialücken sind wahrscheinlich Residuen embryonaler Gefässabgangsstellen und bieten ein punctum minoris resistentiae, an welchem sich leichter Aneurysmen bilden können. Daher ist eine grobanatomische Anomalie der basalen Hirngefässe nicht unbedingt zur Diagnose einer kongenitalen Disposition erforderlich. In diese Theorie lassen sich die Untersuchungen von V o n c k e n ebenfalls zwangslos einreihen: Bei einem Sektionsmaterial von 15 Fällen fand er neben Aneurysmen überall Medialücken bis zu einem Millimeter Länge. Lues und Arteriosklerose konnten in allen Fällen ausgeschlossen werden. Auch unter den 17 bei dieser Arbeit zur Verfügung stehenden Aneurysmafällen fanden sich nur 5 mit makroskopischen Anomalien. Dennoch dürften auch noch einige weitere Aneurysmabildungen, bei denen der Gefässverlauf der Norm entsprach, kongenitaler Natur sein.

Eine von W i e s e l beschriebene Auffassung scheint beachtenswert: Im Verlauf akuter Infektionen soll es zu herdförmigen Degenerationen der Arterienmedia kommen, und zwar soll bei Diphtherie, Typhus, Influenza und Pneumonie eine Schädigung der elastischen Elemente, bei Scharlach und septisch-pyämischen Erkrankungen eine Schädigung der muskulären Elemente im Vordergrund stehen. Hierher gehört vielleicht ein von O r t m a n n veröffentlichter Fall: Ein 6jähriges Mädchen stirbt plötzlich, scheinbar ohne vorausgehende Krankheit, an einer Blutung aus einem Aneurysma der A. cerebri anterior dextra. Das Kind hatte mit 3 Jahren Diphtherie gehabt. Dagegen wäre einzuwenden, dass Aneurysmenbildung nach Diphterie sonst nirgends beschrieben wurde, doch mag in dem oben erwähnten Fall eine angeborene Wandschwäche die Schädigung durch die Diphtherie begünstigt haben.

In jüngster Zeit publizierte V i z e n einen Aneurysmafall bei einem 21jährigen Mädchen. Der Autor befasst sich hauptsächlich mit der klinischen Symptomatologie, doch misst er ätiologisch toxisch-infektiösen Momenten eine gewisse Bedeutung bei. Wenn wir auch zu der Ueberzeugung gelangt sind, dass kongenitale Missbildung und Atherosklerose die wesentlichsten Ursachen der Aneurysmabildung sind, scheint es zumindest wahrscheinlich, dass Forschungen in der von Wiesel angegebenen Richtung zu einem ergiebigeren Resultat führen könnten, als bis jetzt bekannt ist.

Es werden in der Literatur auch ziemlich häufig Fälle erwähnt, bei denen ein erlittenes Schädeltrauma Anlass zu Aneurysmabildung gegeben haben soll. Besonders glaubwürdig erscheint dies bei solchen, meist jüngeren Personen, bei welchen differentialdiagnostisch weder Arteriosklerose noch Lues in Frage kam und bei welchen der Tod infolge einer Blutung aus dem rupturierten Aneurysma in relativ kurzer Zeit nach einem Trauma erfolgte. Hätte das Aneurysma schon vor dem Trauma bestanden, müsste man die Ruptur unmittelbar im Anschluss an den Unfall erwarten. Meist erfolgt aber der Verlauf wie bei dem J u n g m i c h e l beschriebenen Fall: Ein 17jähriger Jüngling stirbt an einem ruptierten Aneurysma der

A. communicans anterior, 75 Tage nach erlittenem Steinwurf, welcher die Kopfhöhe in der Mitte getroffen hatte.

Aehnlich ist auch ein von Hedinger mitgeteilter Fall: Eine 45jährige Frau hatte 4 Jahre vor ihrem Tod einen Unfall (Sturz), bei dem sie mehrfach mit Schultern und Nacken aufschlug. Seither häufig Schmerzen in diesen Körpergegenden. Während eines solchen Schmerzanfalles stirbt sie plötzlich. Der patho-anatomische Befund ergab eine Ruptur eines Aneurysmas der Arteria vertebralis sinistra. Die übrigen Arterien der Hirnbasis waren zart. Die häufigeren traumatischen Aneurysmen oberflächlich gelegener Arterien bieten in Bezug auf die Verlaufsweise und -dauer weitgehende Analogien, z. B.: Ein 25jähriger Mann stösst mit dem Hinterkopf an eine Bettlade. Im Verlaufe des Jahres entsteht ein Tumor, der bis zu Kleinapfelgrösse wächst. Die Operation ergibt ein Aneurysma der A. occipitalis (Kappis).

Neuerdings betont Kahlau ganz besonders die traumatische Genese und zitiert auch eine grosse Anzahl solcher Fälle, bei denen das Trauma oft jahrelang zurücklag und keinerlei stärkere Beschädigung nachzuweisen war, im Sinne einer Gehirnerschütterung, Sprung der Schädelkapsel, Zeichen intrakranieller Blutungen oder contre-coup, auch keine Beschwerden, wie Kopfschmerzen oder Schwindel. Die angenommene Möglichkeit einer derartigen Aneurysmabildung scheint nur mangels schlagender Beweise für eine andere Aetiologie zu bestehen. Fast jeder Mensch erleidet irgendeinmal in seinem Leben ein mehr oder weniger geringfügiges Schädeltrauma, aber nur bei sehr wenigen kann man ein Aneurysma konstatieren. Wohl verläuft, wie schon eingangs bemerkt, die Aneurysmenbildung in den meisten Fällen stumm, doch gibt dies noch keine Berechtigung, ein weit zurückliegendes, alltägliches Schädeltrauma als Ursache anzunehmen. Es müssen auch hier andere, wahrscheinlich konstitutionelle Momente eine wesentliche Rolle spielen. Manche Autoren legen grossen Wert auf die luische Provenienz basaler Hirnarterienaneurysmen. Maass schliesst sogar in Fällen, wo es keine klinischen Anhaltspunkte für eine luetische Erkrankung gab, aus dem pathologisch-histologischen Befund am Aneurysma auf das Bestehen einer Syphilis, und zwar überall dort, wo sich im Aneurysmabereich eine Periarteriitis, lymphozytäre Infiltration der Adventitia, mit eventueller Beteiligung der Pia ergab. Nun finden sich entzündliche Infiltrate, meist chronischer Natur, oft auch im Bereich von Aneurysmen solcher Patienten, die sicherlich nicht luetisch infiziert waren (Kerppola). Meist ist aber überhaupt keine entzündliche Alteration festzustellen, Viel eher scheint daher der Standpunkt Esser's vertretbar, der ein luetisches Aneurysma nur bei Vorhandensein einer Heubner'schen Endarteriitis als solche anerkennt, oder wenn das infiltrierte Gewebe der aneurysmatischen Stelle Anzeichen eines spezifischen Prozesses aufweist (Gumma). Jedenfalls ist sowohl bei dem hier vorliegenden Material, als auch bei vielen anderen, weit reichhaltigeren Zusammenstellungen (Kerppola, Forbus, Slany usw.) die Anzahl der luetisch Infizierten sehr gering und scheint daher keine besondere Rolle zu spielen.

Noch eine Tatsache soll hier festgehalten werden: Bei einer ziemlich grossen Zahl von Aneurysmen wurde ein arterieller Hochdruck von über

180 mm Hg. gemessen. Wohl genügt auch ein ganz hoher Blutdruck niemals, um ein normales Gefäss zum Platzen zu bringen, doch dürfte einerseits vielleicht auch toxische Substanzen eine schädigende Wirkung ausüben. Möglicherweise steht auch die von Fischer beschriebene Media- und Elastikaschädigung durch Adrenalin mit dieser Frage in Zusammenhang.

Von einer Besprechung der mykotisch-embolischen Aneurysmen kann an dieser Stelle wohl abgesehen werden, da die Feststellung ihrer Entstehung an Hand der histologischen und bakteriologischen Methoden, ausserdem unter Berücksichtigung des übrigen Sektionsbefundes (Endokarditis), keinerlei Schwierigkeiten verursacht.

Im Folgenden sollen 20 Fälle, die aus dem Sektionsgut der Pathologisch-Anatomischen Anstalt Basel vom Jahre 1932 bis 1938 stammen, mitgeteit werden. 17mal fanden sich Aneurysmen im Bereiche des Circulus Willisi von Stecknadelkopf- bis Kirschengrösse, 3mal Rupturen von Hirnarterien ohne Aneurysmabildung. In 19 Fällen war die Ruptur der Aneurysmen und Gefässe die Todesursache. Ein einziges Aneurysma ergab sich als Zufallsbefund bei einem an Herzinsuffizienz verstorbenen Patienten. Das klinische Bild war in vielen Fällen foudroyant, die Patienten wurden aus vollstem Wohlbefinden von rasenden Kopfschmerzen und Erbrechen befallen, bald folgten Bewusstseinstrübung und Hemiplegien, der Tod trat in kurzer Zeit ein, oft schon nach wenigen Stunden. In anderen Fällen ging der tödlichen Blutung eine kleinere Haemorrhagie voraus, nach welcher sich die Patienten scheinbar erholten, um einige Tage darauf einer schweren subarachnoidalen Blutung, welche sich oft bis in die Ventrikelräume durchgewühlt hatte, zu erliegen. Von den Aneurysmaträgern waren 10 Frauen und 7 Männer im Alter von 32 bis 75 Jahren. (Siehe Tabelle 3.)

Im Interesse einer besseren Uebersicht erfolgt die Besprechung der Fälle in Gruppen unter Berücksichtigung der mutmasslichen Aetiologie. Die Einordnung ist manchmal nicht ganz zutreffend, da es ja ein Charakteristikum der Aneurysmen der basalen Hirnarterien ist, dass sich die ätiologischen Möglichkeiten mehrfach überschneiden. So wurden beispielsweise alle jene Fälle unter dem Titel «Lues» zusammengefasst, bei denen sich aus der Krankengeschichte ein Verdacht einer stattgehabten luetischen Infektion ergab, obwohl wir bei zweien dieser Fälle die Syphilis ursächlich vollkommen ablehnen müssen. Die gesonderte, gruppenweise Sichtung des Materials gibt aber auch dann eine gute Einsicht, wenn wir nach eingehender Untersuchung einzelne Fälle einer anderen Rubrik zuordnen, als der, unter der sie beschrieben wurden. Wir schliessen uns vollkommen jenen Autoren an, die sich für eine genaue, individuelle Begutachtung jedes einzelnen Aneurysmafalles einsetzen und glauben auf nachfolgende Art am besten beweisen zu können, dass eine voreingenommene Ueberwertung gewisser Anhaltspunkte, wie Lues, Trauma usw., oft zu Fehlurteilen führen können.

I. Fälle mit Lues in der Anamnese.

1. 175/32.

62jährige Frau kommt 5 Monate vor ihrem Tode wegen plötzlicher Anfälle von Schwindel und Sprachstörungen in ärztliche Behandlung. Wassermann R.: +++ Diagnose: Lues cerebri. Besserung durch antiluetische

Kur 8 Tage vor ihrem Tode wird sie auf der Strasse umgestossen, fühlt sich seither nicht wohl, wird einige Tage darauf bewusstlos aufgefunden. Stirbt ohne das Bewusstsein wiedererlangt zu haben.

Blutsenkung: 26/58.

Blutdruck: 142/75.

W. R. +++

Sachs-Georgi +++

Klinische Diagnose: Lues cerebri, Apoplexie mit Ventrikeldurchbruch (eventuell traumatische Blutung).

Sektionsbefund: Ruptur eines kirschkerngrossen Aneurysmas der rechten A. cerebri media, 3 cm lateral von der Abgangstelle, an einer Teilungsstelle. Das Aneurysma zeigt hochgradige Atherosklerose und Verdickung der Intima bei starker Verdünnung der Media. Die Elastica interna ist auf grosse Strecken unterbrochen, in der Adventitia z. T. Blut, z. T. entzündliche Infiltrate. Die vasa vasorum sind sklerosiert und zeigen ebenfalls entzündliche, perivaskuläre Infiltrate. Die an das Aneurysma angrenzende Leptomeninx ist verdickt und ziemlich stark entzündlich infiltriert. Im angrenzenden Schläfenlappen finden sich deutliche perivaskuläre Rundzelleninfiltrate, die sich z. T. bis zur angrenzenden Pia verfolgen lassen. In der Pia sind ebenfalls Zellinfiltrate in der Umgebung von pialen Gefässen, besonders dort, wo Zeichen älterer Blutungen in Form von Haemosiderin vorhanden sind. Die Arterien des Circulus Willisi und die Leptomeningen sind sonst absolut zart. Sonstiger Befund o. B.

Hier ist die syphilitische Genese zumindest wahrscheinlich, da starke entzündliche Reaktion der Aneurysmawand, vor allem eine Arteriitis der vasa vasorum und ein florider luetischer Prozess (W. R. +++) vorhanden sind. Dies entspricht auch den Anforderungen, die neuerdings Thomas, nach eingehender Untersuchung des einschlägigen Schriftums, zur Konstatierung einer luetischen Aethiologie stellt. Das kurz vor dem Tod erlittene Trauma dürfte genetisch zu vernachlässigen sein, da der krankhafte Prozess sicherlich schon viel länger bestanden hat. In Anbetracht der sonst vollkommen zarten Hirngefässe fassen wir die lokalen atheromatösen Einlagerungen als sekundäre Erscheinung auf.

2. 363/36.

37jähriger Mann wurde mit 24 Jahren luetisch infiziert. W. R. seit 10 Jahren dauernd negativ. Seit Jahren hartnäckige Colidermatitis. Seit drei Wochen Kopfschmerzen. Eines Morgens Schwindel, klagt, dass er nichts mehr sehe. Später Koma, Tod noch am gleichen Tag.

Klinische Diagnose: Hirnabszess mit Ventrikeleinbruch.

Sektionsbefund: Ruptur eines Aneurysmas einer der beiden Aa. cerebr. anteriores. Da beide stark mit Blut verklebt und von einander nicht zu trennen sind, lässt sich eine genaue Lokalisation des Aneurysmas nachträglich nicht mehr feststellen. Die Wandungen beider Arterien erscheinen an einer Stelle aufgetrieben, verdickt und mit einander verbacken. Die basalen Hirngefässe sind vollkommen zart. Die Blutung war bis in die Ventrikel gedrungen.

An anderen Organen fanden sich multiple Missbildungen: Nebenmilzen, abnorme Leberspalten, Renkulifurchen, abnorme Lappung der Lungen, Struma nodosa, glattwandige Cyste der Prostata. Für Lues kein anatomisches Substrat.

3. 478/36.

45jähriger Mann. Vor 20 Jahren angeblich schwere Krankheit mit «Drüsen» von längerer Dauer (Lues?). Myopie, vor 20 Jahren Glaskörperblutung. Vor 4 Wochen leichte Erkältung, aber nicht bettlägerig. Plötzlich Krämpfe

im Gesicht, dann kurze Zeit verwirrt, später komatös. Tod nach einigen Tagen. Der Patient war immer nervös, 70 bis 80 Zigaretten im Tag, Alkohol mässig.

Blutsenkung: 12/27.

Blutdruck: 150/96.

W. R. negativ.

Klinische Diagnose: Meningitis serosa, akutes Hirnoedem.

Sektionsbefund: Haematocephalus internus, ausgedehnte sekundäre Erweichungen der rechten vorderen Hemisphäre. Ältere, rezidivierende Blutung aus einem Aneurysma der A. cerebri anterior sinistra. Ein zweites, stark verkalktes Aneurysma, erbsgross, an der linken A. cerebri media. Schwere allgemeine Arteriosklerose, insbesondere der Koronar- und Hirnarterien. Sklerotischer Verschluss des horizontalen Astes der linken A. coronaria. Spezifische (luetische) Veränderungen nicht nachweisbar.

In diesen beiden Fällen fanden sich keinerlei pathologische Veränderungen, die für Lues sprechen könnten Daher muss bei 2 eine vollkommene Heilung angenommen werden, bei 3 erscheint es sehr zweifelhaft, ob überhaupt jemals eine Lues bestanden hat. Weder 2 noch 3 zeigen entzündliche Veränderungen im Aneurysmabereich. Bei 2 spricht das jugendliche Alter des Betroffenen, das Fehlen jeder Arteriosklerose und die sonstigen multiplen Missbildungen für eine kongenitale Ursache, wahrscheinlich im Sinne einer Gefässwandschwäche. Im Falle 3 dürfte die starke Arteriosklerose, unterstützt vom Nikotinabusus, die Ursache der Aneurysmabildung gewesen sein.

II. Fälle mit Missbildungen im Bereiche des Circulus Willisi.

4. 546/34.

67jähriger Mann. Vater an Schlaganfall gestorben. Er selbst hatte nie besonders viel Kopfschmerzen. Eines Abends nach dem Nachtessen Kopfweh, sinkt dann plötzlich bewusstlos zusammen. Stirbt Tags darauf an Atemlähmung.

Blutdruck: 190/110.

W. R. negativ.

Klinische Diagnose: Apoplexie mit Ventrikeleinbruch.

Sektionsbefund: Ruptur eines stecknadelkopfgrossen Aneurysmas der A. communicans anterior bei abnormem Verlauf derselben. Im Bereiche des Aneurysmas herdförmige Intimapolster und chronisch-entzündliche Infiltrate der Adventitia. Stellenweise ist die Gefässwand ausserordentlich stark verdünnt, an einer Stelle sitzt ein Thrombus. Die Aa. vertebrales und die Aa. carotides internae sind sehr stark sklerosiert. Im Bereiche der Aa cerebri anteriores multiple Verbindungsstellen, Anastomosen und Verzweigungen an Stelle einer A. communicans anterior. An einer solchen Verzweigungsstelle sitzt das Aneurysma, mit sondendurchgängigem, stark zerfranstem Defekt. Allgemeine Arteriosklerose, hypertonische Herzhypertrophie, arteriosklerotische Schrumpfniere.

Obwohl dieser Patient gegen 70 Jahre alt war und beträchtlich sklerosierte Gefässe besessen hatte, scheint die Missbildung der Gefässe die Ursache der Aneurysmaentwicklung gewesen zu sein, da die multiplen zarten Gefässchen, die an Stelle der A. comm. anterior vorhanden waren, auf die Dauer den erhöhten Anforderungen des gesteigerten Blutdrucks nicht genügen konnten. Hier, wie auch fast in den meisten Fällen, war die Media einer Teilungsstelle das punctum minoris resistantiae. Die chronischen

Infiltrate in der Umgebung des Aneurysmas würden, nach Maass, zur Feststellung einer Lues genügen. Doch lässt sich anamnestisch und pathologisch-anatomisch Lues völlg ausschliessen. Auch ist es recht einleuchtend,

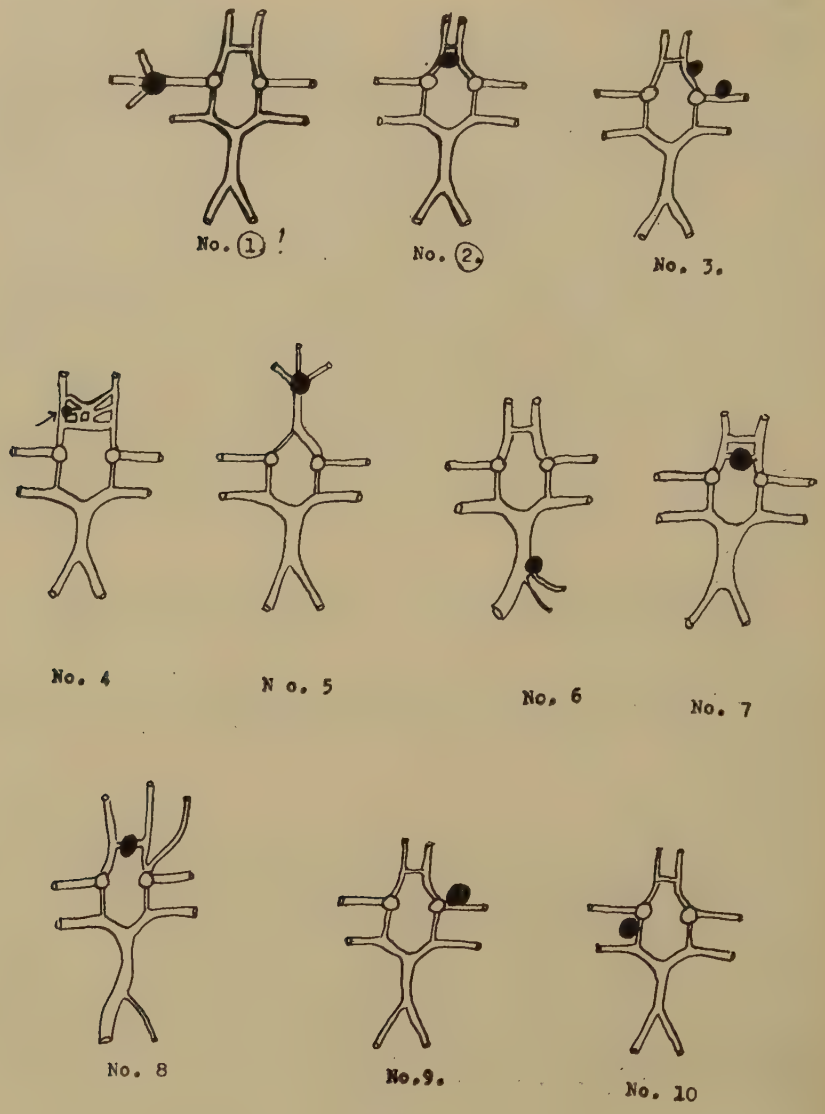

Tabelle I

Schemata der Aneurysmenbildung bei normalen Gefæssverlauf und der rupturierten Gefæsse (*).

dass es an einem dauernd überdehnten atheromatösen Gefäss zu einer unspezifischen, chronischen Entzündung kommen kann. Die gleiche Ueberlegung gilt in drei weiteren Fällen (5, 9, 16) und scheint uns gegen die Auffassung von Maass zu sprechen.

5. 980/37.

57jährige Frau. Vor 4 Jahren angeblich Rückenverletzungen durch Fall. 7 Wochen vor ihrem Tod fällt die Patientin auf der Strasse nieder, wobei sie sich 2 Rippen verletzt. Seither angeblich auch stärkere Kopfschmerzen.

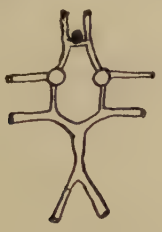

No.11.

No. 12.

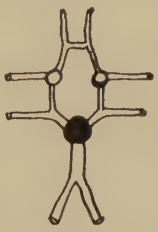

No.13

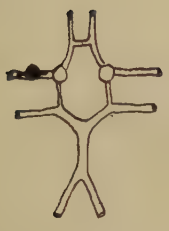

No.14.

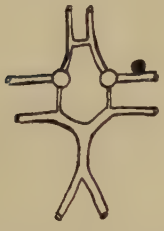

No.15

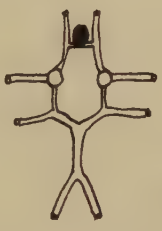

No.16

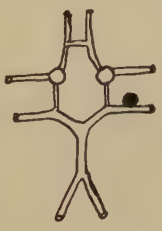

No.17

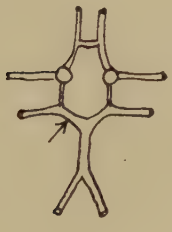

No.18 *

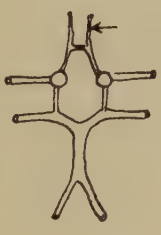

No.19 *

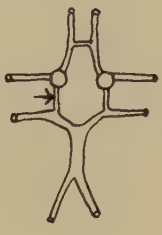

No.20 *

Tabelle II

Schemata der Aneurysmenbildung bei abnormem Gefässverlauf.

Tod unter Anzeichen einer Hirnblutung. Da die Patientin zuhause starb, liegen keine klinischen Befunde vor.

Sektionsbefund: Ruptur eines stecknadelkopfgrossen Aneurysmas der A. cerebri anterior sinistra. An der angrenzenden Arterie an einer Stelle hochgradige Wandverdickung, namentlich der Intima, unmittelbar daneben sehr dünner Gefässbezirk, dort besteht die Wand nur aus kernarmen, hyalinen Geweben. Unmittelbar neben der Risstelle, Granulationsgewebe mit sehr viel Haemosiderin (ältere Blutung). Wo die Gefässwand in die Aneurysma-

wand übergeht, entzündliche Infiltration der Adventitia (Leuko- und Lymphozyten). In einiger Entfernung vom Aneurysma am Stamm der A. cerebri anterior eine Stelle mit starker Atheromatose der Intima. Das Aneurysma sitzt an der Aufteilungsstelle der A. cerebri ant. in drei gleichstarken Aesten. Die A. cerebri ant. dextra ist auffallend schwächer ausgebildet. Sonst keine nennenswerte Arteriosklerose.

In diesem Falle ist der ätiologische Einfluss des kurz vor dem Tode erlittenen Traumas von Prof. A. Werthemann in einem Gutachten eingehend diskutiert und mit der Begründung abgelehnt worden, dass ein indirektes Trauma, bei welchem es zu keiner Kopfverletzung kam, zur Aneurysmabildung keinesfalls ausreiche. Immerhin mag die durch den Unfall erfolgte Erschütterung und Blutdrucksteigerung die ältere Blutung verursacht haben. Der typische Sitz des Aneurysmas an einer Verzweigungsstelle eines, wegen Hypoplasie der gegenseitigen Arterie überlasteten Gefässes, berechtigt zu der Ansicht, dass hier wiederum die Verlaufsanomalie als Ursache anzusprechen sei und das Aneurysma somit schon vor dem Unfall bestanden habe. Wie schon erwähnt, ist die Annahme der traumatischen Genese bei völlig intaktem Schädel und Hirn abzulehnen.

6. 940/37.

67jähriger Mann, Hypertoniker. In der letzten Zeit psychische und motorische Unruhe, dann Somnolenz, Desorientiertheit. Stark schwankender Blutdruck.

Blutsenkung: 30/67.

Blutdruck: 150/75—240/130.

Klinische Diagnose: Arteriosklerosis cerebri, multiple Erweichungen.

Sektionsbefund: Ruptur eines stecknadelkopfgrossen Aneurysmas an der Einmündungsstelle der linken A. vertebralis in die A. basilaris. Die linke A. vertebralis ist in mehreren hypoplastischen Einzelstämmen vorhanden. Im Aneurysmabereich, Sklerose mit Intimaverdickung und schichtweise Durchblutung. Starke Sklerose der basalen Hirngefässe. Starke allgemeine Arteriosklerose. Hypertonikerherz, schwerste Verfettung der Nierenarteriolen, sowie Sklerose der mittleren Nierenarterien, an manchen Stellen Glomerulusnarben. Terminale Lungenembolie.

Dies ist u. E. wieder ein typischer Fall, in dem der ungemein schwankende hohe Blutdruck an einer von Natur aus insuffizieten Gefässwandstelle angegriffen hat. Die starke Arteriosklerose mag den Vorgang begünstigt haben.

7. 317/38.

50jährige Frau, taubstumm, wurde plötzlich bewusstlos. Als Kind Scharlach, Anamnese sonst o. B.

Blutsenkung: 11/27.

Blutdruck: 225/150 nach 38ccm Aderlass 155/105.

W. R. negativ.

Sektionsbefund: Ruptur eines knapp erbsgrossen Aneurysmas der A. communicans anterior. Nur leichte Lipoidose der Hirngefässe, an zwei Stellen Intimanekrosen, die etwas Kalk aufgenommen haben. Verdoppelung der A. comm. anterior, an der kaudalen Arterie das Aneurysma. Dilatation und Hypertrophie des Herzens, Arterio- und Arteriosklerose der Nieren.

Auch hier findet sich Gefässanomalie und hoher Blutdruck, sogar ohne nennenswerte Arteriosklerose.

8. 1050/38.

48jähriger Mann, Gastwirt. Am Tage nach einem Alkoholrausch plötzlich Kopfschmerzen und schleimiges Erbrechen aber keine Lähmungen. 2 Tage lange rasende Kopfschmerzen, dann Besserung, aber Fieberanstieg bis 39°. Bewusstsei noch 6 Tage nach dem ersten Anfall ungetrübt. Am 7. Tag beginnende Hemiplegie links, getrübtes Sensorium. Tod nach weiteren 5 Tagen.

Blutsenkung: 15/41.

Blutdruck: 185/105, später 135/85.

W. R. (Liquor) negativ.

Klinische Diagnose: Blutung in das rechte centrum semiovale, Ventrikeldurchbruch. Bronchopneumonie.

Sektionsbefund: Kirschkerngrosses Aneurysma der A. communicans anterior, bei Missbildung im Bereich des Circulus Arteriosus Willisi: Hypoplasie der linken A. vertebralis und Verdoppelung der linken A. cerebri anterior. Blutung im Bereiche des Stirnhirns, mässiger Haematocephalus externus, kein Ventrikeldurchbruch. Verklebung der Frontalpole mit Zeichen einer subakuten fibrinösen Leptomeningitis. Basale Hirngefässe vollkommen zart, ohne Arteriosklerose. Auch die Aorta, Coronar- und Nierengefässe zart. Frische Bronchopneumonie und Bronchitis der beiden Unterlappen.

III. Fälle mit Trauma in der Anamnese.

Der eine, eventuell für die traumatische Genese in Betracht kommende Fall ist bereits weiter oben (II. Nr. 5) besprochen und als solcher abgelehnt worden. Der zweite Fall bietet folgendes Bild:

9. 366/38.

39jährige lungertuberkulöse Frau. Fast ein Jahr vor ihrem Tod fiel ihr ein schwerer Schlagbaum gegen den Kopf, seither häufige Kopfschmerzen. Tod unter encephalitischen Erscheinungen.

Blutsenkung: 8/12.

Blutdruck: 125/75.

W. R. negativ.

Klinische Diagnose: keine, da die Patientin zuhause starb.

Sektionsbefund: Ruptur eines haselnussgrossen Aneurysmas der A. cerebri media sinistra an der Abgangsstelle von der A. carotis interna. Makroskopisch keine Arteriosklerose. Im Aneurysmabereich polsterartige Intimaverdickungen, auch an einer anderen Arterie findet sich eine deutliche, polsterartige Erhebung der Intima. Sowohl um dieses Gefäss, als auch das Aneurysma finden sich leichte, lymphozytäre Infiltrate der Adventitia, aber völlig unspezifischen Charakters. Die Wand des Aneurysmas ist stellenweise kernarm und hyalin degeneriert.

In der Lunge ältere, abgekapselte Käseherde, sonst o. B.

Auch dieser Fall ist von Prof. A. Werthemann gutachtlich abgehandelt worden, mit dem Ergebnis, dass die traumatische Ursache in Ermangelung von Residuen einer Schädelverletzung nicht eindeutig ist, die Möglichkeit aber nicht ausgeschlossen werden kann, da vor dem Trauma keine subjektiven Beschwerden bestanden hatten. Die häufigen Kopfschmerzen seit dem Unfall, die sonstige Intaktheit des Circulus Arteriosus Willisi, das Fehlen jeglicher Arteriosklerose lenken den Verdacht auf die Wirkung des Traumas, das noch dazu direkt am Kopf angegriffen hatte. Immerhin kann das Aneurysma schon vor dem Unfall bestanden haben oder unabhängig davon entstanden sein, wie es, in Analogie zu dem im nächsten Abschnitt besprochenen Fall Nr. 10 möglich erscheint.

IV. Aneurysmen an völlig sklerosefreien Hirngefässen.

10. 956/37.

46jährige Frau. Mutter starb an Hirnschlag. Patientin hatte früher öfters Grippe, rheumatische Erkrankungen, Otitis media, Gelenkrheumatismus und Herzbeschwerden. Seit einer Woche schwindlig, Kopfschmerzen, Erbrechen und Nackensteifigkeit. Temperatur: 37°7.

Blutdruck: 130/65.

Klinische Diagnose: Bulbäre Form einer Poliomyelitis? Apoplexie? Hirnembolie?

Sektionsbefund: Ruptur eines erbsgrossen Aneurysmas im Verlauf der A. communicans posterior dextra. Im Bereiche der Risstelle zeigt die Aneurysmawand ausgedehnte Nekrotisierung, wobei Kerne überhaupt nicht mehr zur Darstellung gelangen. Keine umschriebene oder allgemeine Arteriosklerose. Cysten in den Ovarien, Nieren und in der pars intermedia der Hypophyse. Aus dem Herzblut kein verwertbarer Befund.

11. 480/35.

69jährige Frau. Keine Krankengeschichte.

Sektionsbefund: Ruptur eines stecknadelkopfgrossen Aneurysmas der A. communicans anterior. Die basalen Hirngefässe sind absolut frei von atheromatösen Veränderungen, schlank und durchgängig. Hochgradige Kyphoskoliose mit starker Thoraxdeformation, wahrscheinlich alte Spondylitis tbc. Linksseitige Herzhypertrophie, starke Coronarsklerose, Schrumpfung der Hypoplasie der linken Niere, Hydronephrose. Starke Einengung der A. renalis sinistra durch Arteriosklerose. Kompensatorische Hypertrophie der rechten Niere.

12. 974/36.

56jährige Frau, dement.

Klinische Diagnose: Multiple Sklerose?

Sektionsbefund: Ruptur eines kirschgrossen Aneurysmas der A. basilaris an der Einmündungsstelle der Aa. vertebrales. Das Aneurysma mit verdünnter Wand, das Gefässnetz etwas gelblich, aber ohne sklerotische Einlagerungen. Multiple Sklerose ausgeschlossen. Ziemlich glatte Schrumpfnieren, Hypertonikerherz, Atheromatose der Aorta und der Coronargefässe. Kyphoskoliose.

Hier fehlen alle in den bisherigen Fällen erwähnten ätiologischen Anhaltspunkte. Obwohl es im ersten Augenblick gewagt erscheint, von einigen wenigen Fällen auf viele andere zu schliessen, drängt sich hier doch der Gedanke auf, ob nicht für die Aneurysmenbildung (= lokale Gefässwandschädigung) noch andere Ursachen herangezogen werden könnten, als die bisher üblichen. Die Untersuchungen von Wiesel, Vizen u. a. weisen in eine neue Richtung. Vielleicht lässt sich ein Zusammenhang zwischen den häufigen grippös-rheumatischen Erkrankungen im Falle Nr. 10 und der Aneurysmabildung denken. Zumindest ist dieser Fall insoferne lehrreich, als er einen Hinweis darauf bietet, dass auch in anderen Fällen, wo Trauma, Arteriosklerose, Lues usw. eine bequeme Erklärung zu gewähren scheinen, Vorsicht in der Beurteilung am Platze ist.

V. Lokalisierte Sklerose im Aneurysmabereich.

13. 50/37.

32jährige Frau. Nach Angabe des Ehemannes legte sich die Patientin am Tage ihres Todes, nach schwerer Arbeit in der Waschküche noch völlig

gesund zu Bett. Gegen 10 Uhr nachts sprach sie noch mit ihrem Mann und schlief dann ein. Einige Stunden später hörte der Mann sie röcheln und fand sie bereits bewusstlos und sterbend.

Sektionsbefund: Ruptur eines kirschgrossen Aneurysmas der A. basilaris an der Abgangsstelle der Aa. communicantes posteriores, dessen Wand schwerste Veränderungen namentlich im Sinne einer Arteriosklerose aufweist. Die ganze Wand ist keloidartig, narbig und kernarm. In den verdickten Intimapolstern sind grosse Kalkplatten eingelagert, nach innen teils frische, teils organisierte thrombotische Einlagerungen, in denen stellenweise bereits Kalk abgelagert ist. Nirgends entzündliche Infiltrate. Sonstiger Befund o. B.

Das Bild der hier beschriebenen, streng auf die Aneurysmawand beschränkten Sklerosierung gehört eigentlich ätiologisch in keine gesonderte Gruppe, denn die sklerotischen Einlagerungen dürften mit grosser Wahrscheinlichkeit in einer durch andere Ursache (Lues, Trauma, Ueberbeanspruchung) geschädigten Gefässwandstelle sekundär entstehen. Sie sind daher durchaus als Nebenerscheinung irgend eines anderen Prozesses aufzufassen. (Vergleiche: Nr. 1 = Lues und Nr. 5 = Missbildung und Trauma.) Da im oben beschriebenen Fall Nr. 13 keine brauchbare Anamnese vorliegt, lassen sich über die Aetiologie des Aneurysmas keine bestimmteren Vermutungen anstellen.

VI. a) Aneurysmen bei Sklerose der basalen Hirnarterien.

Ganz anders fällt die Bewertung der allgemeinen, starken Sklerosierung des Circulus Arteriosus Willisi ins Gewicht, die in einer grossen Zahl aller Fälle gefunden wird, so auch bei einem Teile unseres Materials. Wenn auch, wie bereits oben ausgeführt, trotz mehr oder weniger starker Atheromatose eine andere Aetiologie nicht völlig von der Hand zu weisen ist, dürfte der Arteriosklerose bei der Aneurysmabildung doch eine grosse Rolle zufallen. Ausserdem besteht bei Patienten mit fortgeschrittener Sklerose meist auch ein Hochdruck, so dass sich zur Wandschädigung auch noch eine vermehrte Beanspruchung hinzugesellt. Die unten geschilderten vier Fälle zeigen Formen leichter Atheromatose bis zur schweren Sklerose, sonst keine anderweitigen Anhaltspunkte für die Bildung einer Gefässwandschädigung, wie es bei Nr. 4 und 6 der Fall war (siehe Gruppe II). Doch gehört in dieses Kapitel der unter «Lues» beschriebene Fall Nr. 3.

14. 132/34.

52jährige Frau. Seit längerer Zeit Schnupfen (Stirnhöhlenkatarrh): Plötzlich starke Kopfschmerzen, nachts heftiger Durchfall, am nächsten Morgen Erbrechen, eingeschränktes Bewusstsein.

Tod erst 12 Tage nach Beginn der Symptome.

Blutsenkung: 9/28, später 44/76.

Blutdruck: 195/120.

W. R. negativ.

Klinische Diagnose: Meningitis tbc.? Encephalitis?

Sektionsbefund: Ruptur eines Aneurysmas der A. cerebri media dextra bei leichter Sklerose der basalen Gefässe. Die Arterie selbst ist auf eine grössere Strecke eingerissen.

Einzelne Nierenarteriolen etwas verfettet, mittlere Arterien der Niere etwas sklerosiert. Sonstiger Befund o. B.

15. 560/34.

75jährige Frau. Vater starb an Herzschlag. Ein Kind Epileptiker, angeblich nach einem Schädeltrauma. Seit 6 Jahren öfters Schwindel, ein- bis zweimal jährlich starkes Nasenbluten, nach dem sich die Patientin immer wohl fühlte. Seit zwei Jahren Flimmern vor den Augen, Abnahme der Sehkraft. Starke Raucherin. Eines Abends etwas Schwindel, in der Frühe bewusstlos aufgefunden, Tod nach zwei Tagen.

Blutsenkung: 18/40.

Blutdruck: 195/110.

W. R. negativ.

Klinische Diagnose: Apoplexie.

Sektionsbefund: Ruptur eines Aneurysmas der A. cerebri anterior sinistra. Hirngefässe skerosiert. Allgemeine Arteriosklerose, Herz doppelt so gross wie die Leichenfaust. Die A. cerebri sinistra ant. nimmt an einer Stelle plötzlich unregelmässige Form an, leicht höckerige, beerenartige Auftreibung, mit zwei feinen, für eine Borste durchgängigen Oeffnungen.

16. 158. 34.

64jähriger Mann. Wurde nach Holzfällen (Ueberanstrengung oder leichter Unfall?) bewusstlos.

Sektionsbefund: Ruptur eines gut erbsengrossen Aneurysmas der A. communicans anterior. Wand des Aneurysmas an manchen Stellen fast vollkommen kernlos, hyalinisiert. Da und dort deutlich dissezierende Wandveränderungen, indem die sklerotische Intima, von der Media losgelöst, starke Durchblutung aufweist. In der Adventitia finden sich an manchen Stellen, besonders in der Umgebung der Ruptur, entzündliche Infiltrate, die aber keinen besonders starken Grad zeigen. Auch die an das Aneurysma angrenzenden Arterienabschnitte zeigen etwas sklerotische Wand. Im Aneurysma selbst ist die Elstika oft ganz zerstört, bisweilen die Wand extrem verdünnt, sie besteht stellenweise nur noch aus fast kernlosen, hyalinisierten Lamellen. Leichte, allgemeine Arteriosklerose, mässige Kyphoskoliose, sonst O. b.

17. 94/38.

56jähriger Mann. 1917 angeblich Grippe, seither totale Okulomotoriuslähmung links. Angina pectoris. Tod an Herzinfarkt.

W. R. negativ.

Klinische Diagnose: Herzinsuffizienz.

Sektionsbefund: Grosser älterer Infarkt der Hinterwand der linken Herzkammer, mit frischem Rezidiv und Blutungen im Bereiche der Randgebiete. Stenosierende Coronarsklerose, mässige allgemeine Arteriosklerose, schwere Pulmonalsklerose.

Kleines Aneurysma der linken A. cerebri posterior mit Zeichen mehrzeitiger, jedoch abgekapselter Blutungen und oberflächlicher Zerstörung des linken Grosshirnschenkels.

VI. b) Ruptur eines basalen Hirngefässes bei allgemeiner Sklerose

Dem obigen Abschnitte gliedert sich logisch die Gruppe jener Fälle an, bei denen es, ohne Aneurysmabildung, zu einer Ruptur eines basalen Hirngefässes gekommen ist. In allen drei Befunden konnte Atheromatose des Circulus Willisi festgestellt werden, in zwei Fällen Schrumpfniere und Herzhypertrophie. Lues und Missbildung sind auszuschliessen, über Trauma fehlen jegliche Angaben.

18. 584/38.

56jährige Frau. Ausser Ischias nie krank gewesen, plötzlich aus vollstem Wohlbefinden entsetzliche Kopfschmerzen, später Bewusstlosigkeit, bald darauf Tod.

Blutsenkung: 8/18.
Blutdruck: 160/120.
W. R. negativ.
Klinische Diagnose: Aneurysmaruptur?
Sektionsbefund: Ruptur der rechten A. cerebri posterior. Mässige Sklerose der basalen Hirngefässe, im Bereiche der Risstelle und der A. basilaris schwere arteriosklerotische Veränderungen. Sonst o. B.

19. 15/33.
61jähriger Mann. Vater Trinker, Bruder an Schlaganfall, Schwester an Herzschlag gestorben. Patient soll als 1jähriges Kind Treppe heruntergefallen sein, Schädelfraktur, ein Bein seither verkürzt. Plötzliches Erbrechen, Verwirrtheit, Temperatur bis 39°. Keine Lähmungen, stirbt bald darauf.
Blutsenkung: 14/39.
W. R. negativ.
Klinische Diagnose: Arteriosklerosis cerebri.
Sektionsbefund: Ruptur der A. cerebri anterior dextra bei starker Sklerose der basalen Hirngefässe, besonders der feineren Aeste. Hypertonikerherz, arteriolo- und arteriosklerotische Nieren (Schrumpfnieren). Hypoplasie von Leber und Hoden bei Mikromelie (chondrodystrophischer Typ.

20. 731/35.
65jährige Frau. Als Kind Scharlach. Rheumatische Beschwerden in den Armen. Seit 3 Jahren häufig Kopfschmerzen und Schwindel. In den letzten drei Wochen stärkere Kopfschmerzen, abnehmende Sehkraft (Glaukom), plötzlich fast unerträgliche Schmerzen im linken Auge.
Nach einigen Tagen Koma, Tod.
Blutsenkung: 27/50.
Blutdruck: 190/110.
W. R. negativ.
Klinische Diagnose: Apoplexie.
Sektionsbefund: Ruptur der A. communicans posterior dextra, nahe dem Abgang von der A. basilaris, welche etwas gelblich und stark geschlängelt ist. Hochgradige Linkshypertrophie des Herzens, rote Granularatrophie beider Nieren. Sonst o. B.

Da es ziemlich sicher ist, dass in diesen drei Fällen die Arteriosklerose die Gefässruptur herbeigeführt hat, taucht die Frage auf, warum unter anscheinend gleichen Bedingungen einmal ein Aneurysma entsteht, ein anderes Mal das atheromatöse Gefäss nur einfach einreisst. Sehr auffallend ist, dass sich bei keinem der unter VIa beschriebenen Fälle die Aneurysmen an den sonst so typischen Teilungsstellen befunden haben. Zweimal war sogar die Arterienwand im Bereiche der Aneurysmen miteingerissen, was sonst in keinem der anderen Fälle festgestellt werden konnte. Diese Beobachtungen sprechen für eine Analogie zwischen den Fällen VIa und VIb, doch scheint die Vermutung zumindest überlegenswert, ob zu einer Aneurysmabildung ausser der Arteriosklerose nicht noch ein anderes Moment notwendig ist. Ob die von Busse, Forbus u. a. beschriebenen Medialücken, ob toxisch-infektiöse Faktoren massgebend sind, konnten wir nicht entscheiden.

Noch einmal möchten wir die Bedeutung der kongenitalen Verlaufsanomalien der basalen Hirngefässe hervorheben. Es ist möglich, dass bei sorgfältiger Präparation in Zukunft noch viel mehr derartige Fälle zur Publikation gelangen werden, da es sehr häufig vorkommt, dass die zarten Gefässe des Circulus Arteriosus Willisi bei der Sektion abreissen und später

eine Anomalie nicht mehr von einem Artefakt zu unterscheiden ist. Bei unserem Material waren jedenfalls ebensoviele Fälle mit Missbildungen, wie mit einwandfreier arteriosklerotischer Genese vertreten. Wenn es auch schlechthin unmöglich ist, von 20 Fällen auf die Allgemeinheit zu schliessen, ist dies doch ein Beitrag zur Bewertung der Missbildungen in der Aetiologie der basalen Hirngefässaneurysmen.

Zusammenfassung.

Es wurden 17 Fälle von Aneurysmen an basalen Hirnarterien mitgeteilt und in Bezug auf ihre Aetiologie untersucht. In 5 Fällen fanden sich starke Verlaufsanomalien im Bereiche des Circulus Arteriosus Willisi. Es ist demnach überaus wahrscheinlich, dass sich die Aneurysmen infolge der erhöhten Druckbelastung mancher Gefässe entwickelt hatten. Für die luetische Genese kommt nach dem klinischen und pathologisch-histologischen Bild nur ein Fall in Betracht. In einem weiteren Fall dürfte ein Trauma die Ursache der Aneurysmabidung gewesen sein. In 4 Fällen konnte die Aneurysmenentstehung keine befriedigende Lösung gefunden werden. Es dürften kongenitale Gefässwandschwächen (Medialücken), wie sie gerade an den Arterien der Hirnbasis häufig vorkommen, unterstützt durch toxisch infektiöse Momente oder erhöhten Blutdruck anzuschuldigen sein. In fünf Fällen hat wahrscheinlich die Arteriosklerose die Aneurysmabildung hervorgerufen, doch dürfte auch hier eine kongenitale Veranlagung mitspielen, im Gegensatz zu den 3 letzten Fällen, bei denen es bloss zur Ruptur einer sklerotischen Hirnarterie gekommen ist.

Tabelle III

	Männer	Frauen	Summa
Aneurysmen	7	10	17
Ruptur der Aneurysmen	6	10	16
Alter unter 40 Jahren	1	2	3
Alter unter 50 Jahren	2	1	3
Alter unter 60 Jahren	1	4	5
Alter unter 70 Jahren	3	2	5
Alter unter 80 Jahren	0	1	1
Verlaufsanomalien I	3	2	5
Trauma in d. Anamnese	0	2	2
W. R. wurde angestellt	5	5	10
W. R. positiv	0	1	1
Zarte Hirngefässe	2	4	6
Umschriebene Sklerose	0	4	4
Allgemeine Sklerose	5	2	7
Hochdrucksymptome	2	5	7

Uebersicht einiger klinischer und pathologisch-anatomischer Anhaltspunkte.

An dieser Stelle möchte ich mir erlauben, Herrn Professor Dr. Andreas Werthemann, Vorsteher der Pathologischen Anstalt Basel, für die Anregung zu dieser Arbeit und seine wertvolle Hilfe bei der Ausführung derselben, meinen herzlichsten Dank abzustatten.

Für die Erlaubnis zur Einsichtnahme in die erforderlichen Krankengeschichten bin ich den Herren Professoren Dr. Rudolf Staehelin, Dr. John E. Staehlin und Dr. Karl Heuschen zu besonderem Dank verpflichtet.

LITERATURVERZEICHNIS.

1) ABRIKOSOFF A.S.: Zentralbl. f. Path. 22. (1911) 210.
2) BEITZKE H.: Beitr. path. Anat. 87 (1931), 272.
3) BERGER G.: V.A. 245 (1923), 138.
4) BILLROTH Th.: Wiener med. Presse 34 (1893), 1819
5) BUSSE O.: V.A. 229 (1921), 178.
6) BUSSE O.: V.A. 183 (1919), 440.
7) DRUEGG u. SIGMUND: Arch. f. klin. Chir. 158 (1930), 434.
8) ESSER: Zeitschr. f. d. gesamt. Neur. und Psych. 414 (1928), 208.
9) ESSER: Frankf. Zeitschr. f. Path., 43 (1932).
10) FISCHER B.: Dtsch. med. Wochenschr. No 43 (1905), 1713.
11) FORBUS W. D.: Ztlbl. d. Path., 44 (1929), 243.
12) HARBITZ F.: Z. f. ger. Med., 19 (1932), 436.
13) HEDINGER E.: Correspondenzbl. f. schweiz. Aerzte, 47 (1917), 1393.
14) JUNGMICHEL G.: Dtsch. Ztschr. für ges. Med., 19 (1932), 197.
15) KAHLAU G.: Frankf. Z. f. Path., 51 (1937), 319.
16) KAPPIS A.: Beitr. z. kl. Chir., 40 (1903), 673.
17) KERPPOLA W.: Arbt. a. d. path. Institute Helsingsfors, 2 (1921), 115.
18) MAAS U.: Beitr. z. path. Anatomie, 98 (1936-37), 607.
19) NEVIN S. u. WILLIAM D.: The Lancet, 233 (1937-II), 955.
20) ORTMANN K. K.: Dtsch. Z. f. ger. Med., 18 (1932), 604.
21) PICK L. und ELLIS A. G.: Berl. Klin. Wochenschr., 47-1 (1910), 325.
22) SCHMIDT L.: Frankf. Zeitschr. f. Path., 51 (1938), 539
23) SLANY A.: VA., 301 (1938), 62.
24) SSOLWAJEW A.: V. A. 283 (1938), 213.
25) THOMA R.: V. A. 111 (188), 76.
26) THOMA R.: V. A. 112 (1888), 259.
27) THOMA R. und KAEFER N.: V. A., 116 (1889), 1.
28) THOMAS F.: Annales d'anat. Path., 13 (1936), 967.
29) VONCKEN L.: Frankf. Z. f. path. 42 (1931), 481.
30) WIESEL J.: Zeitschr. f. Heilkunde, 27-III (1906), 262.
31) VIZEN E. M.: Zentralbl. f d. ges. Neurol. u. Psych. 91 (1938), 262.